- Copyright - Il Pensiero Scientifico Editore downloaded by IP 3.15.171.202 Mon, 29 Apr 2024, 10:53:15

Caso clinico

Aneurisma gigante di un graft venoso aortocoronarico con fistolizzazione in atrio destro: diagnosi differenziale e trattamento

Cristian Leva, Giovanni Mariscalco, Claudio Blanzola, Sandro Ferrarese, Vittorio Mantovani, Silvia Tenconi, Andrea Sala

Cattedra di Cardiochirurgia, Università degli Studi dell'Insubria, Ospedale di Circolo e Fondazione Macchi, Varese

Key words:
Complications; Coronary angiography; Coronary artery bypass graft; Computed tomography.

The aneurysm of an aortocoronary saphenous vein graft is a rare but potentially fatal complication of coronary artery bypass grafting. This case came to our observation after a single episode of hypotension, followed by dyspnea in a man previously operated on for coronary artery bypass grafting. A para-hilar mass was found on routine roentgenogram. The spiral computed tomographic scan was suggestive for aortic pseudoaneurysm. The correct diagnosis was obtained by cardiac catheterization showing a giant graft aneurysm determining compression and fistulous communication into the right atrium. The difficult diagnosis and the surgical treatment are discussed.

(Ital Heart J Suppl 2004; 5 (5): 394-397)

© 2004 CEPI Srl

Ricevuto il 14 gennaio 2004; nuova stesura l'11 marzo 2004; accettato il 12 marzo 2004.

Per la corrispondenza:

Dr. Cristian Leva

Dipartimento di Cardiochirurgia Università degli Studi dell'Insubria Ospedale di Circolo e Fondazione Macchi Viale Borri, 57 21100 Varese E-mail: crileva1972@yahoo.it

Introduzione

La dilatazione aneurismatica di un graft venoso aortocoronarico è complicanza rara e potenzialmente fatale di un intervento cardiochirurgico di rivascolarizzazione miocardica[1]. Questa entità clinica dovrebbe essere sempre considerata nella diagnosi differenziale di masse pericardiche, ilari, mediastiniche e toraciche in pazienti con pregressi interventi chirurgici di rivascolarizzazione miocardica[1-4].

Descriviamo il caso di un paziente con dilatazione aneurismatica di un graft venoso aortocoronarico, il complesso iter diagnostico e il trattamento chirurgico.

Caso clinico

F.V., maschio di 64 anni, si presentava alla nostra osservazione per comparsa di astenia, affaticamento associato ad un singolo episodio di ipotensione e dispnea ingravescente. In anamnesi si rilevava un infarto miocardico acuto occorso 20 anni prima, con angina residua e successiva evidenza di malattia trivasale all'indagine coronarografica; pertanto il paziente era stato sottoposto, 2 mesi dopo, ad intervento chirurgico di rivascolarizzazione miocardica mediante singolo graft in vena safena della discendente anteriore e sequenziale della discendente posteriore (anastomosi latero-laterale) e del primo ramo per il margine ottuso (anastomosi termino-laterale). Dopo 16 anni di assoluto benessere, per la ripresa di angina da sforzo il paziente veniva nuovamente sottoposto a coronarografia che evidenziava: occlusione del graft venoso per la discendente anteriore e stenosi critica del graft venoso nel tratto sequenziale tra la discendente posteriore ed il ramo per il margine ottuso. Pertanto egli veniva sottoposto a rivascolarizzazione miocardica chirurgica mediante graft della discendente anteriore con arteria mammaria interna sinistra peduncolata (distalmente al graft venoso) e nuovo graft sequenziale venoso del ramo intermedio (anastomosi latero-laterale) e della discendente posteriore (distalmente al precedente graft con anastomosi termino-laterale).

Il successivo decorso postoperatorio era soddisfacente, mantenendosi completamente asintomatico per angina sino al presente ricovero, avvenuto 48 mesi dopo il secondo intervento.

All'ammissione il paziente era in buon compenso cardiocircolatorio, l'esame obiettivo risultava nella norma. L'ECG non evidenziava alcuna alterazione ischemica in atto. La radiografia standard del torace (Fig. 1) mostrava una voluminosa massa in sede ilare e parailare destra, la quale risultava compatibile, alla successiva tomografia computerizzata spirale (Fig. 2) con pseudoaneuri-

- Copyright - Il Pensiero Scientifico Editore downloaded by IP 3.15.171.202 Mon, 29 Apr 2024, 10:53:15

Figura 1. *Radiografia standard del torace: è riconoscibile un'aumentata convessità dell'arco mediastinico inferiore destro ed il doppio contorno determinato dalla massa* (frecce).

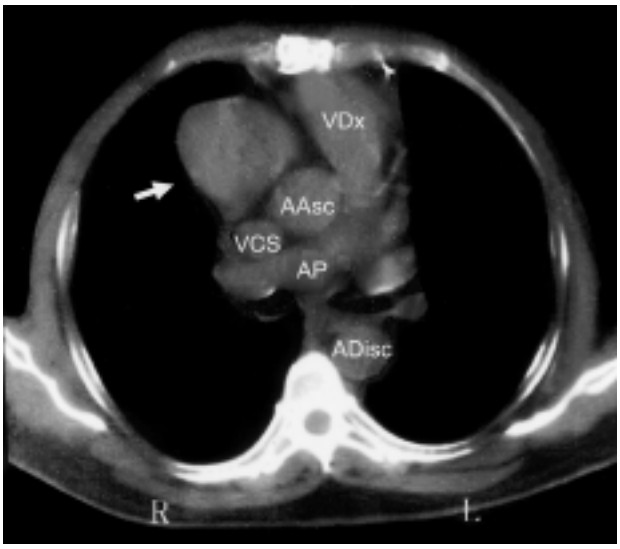

Figura 2. *Tomografia computerizzata spirale toracica: dilatazione aneurismatica* (freccia) *e rapporti con le strutture circostanti. AAsc = aorta toracica ascendente; ADisc = aorta toracica discendente; AP = tronco arterioso polmonare; VCS = vena cava superiore; VDx = ventricolo destro.*

sma dell'aorta ascendente (diametro assiale massimo di circa 7.5 cm e cranio-caudale di 10 cm), a possibile origine dal seno di Valsalva corrispondente alla cuspide coronarica destra, con sviluppo anteriore e verso il basso, improntante l'atrio destro. La successiva indagine angiografica (Fig. 3) evidenziava invece con chiarezza la regolarità della parete aortica, mentre la cannulazione selettiva dell'anastomosi prossimale del graft venoso (aorta discendente posteriore-ramo per il margine ottuso) impiantato nel primo intervento chirurgico, mostrava un graft di calibro regolare per 1 cm cui faceva seguito la dilatazione aneurismatica del bypass, ormai occluso, comprimente l'atrio destro. L'indagine coronarografica, pertanto dirimente, mostrava anche la fistolizzazione dell'aneurisma nell'atrio destro, e la pervietà dei graft

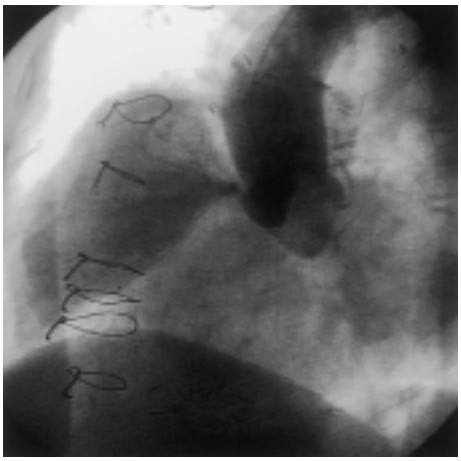

Figura 3. *Frame coronarografico: l'aortografia evidenzia l'evoluzione aneurismatica del graft venoso, 1 cm a valle dell'anastomosi prossimale, che pertanto non risulta interessata dalla dilatazione stessa; è pure riconoscibile il tramite fistoloso in atrio destro.*

venosi ed arteriosi impiantati nel secondo intervento chirurgico.

Il paziente veniva quindi sottoposto a nuovo intervento cardiochirurgico in regime di urgenza; dopo la resternotomia mediana e l'istituzione del bypass cardiopolmonare, con cannulazione dell'aorta ascendente e dell'atrio destro, l'arresto cardioplegico era ottenuto mediante infusione di soluzione ematica fredda in seno coronarico per prevenire possibili embolizzazioni dal graft aneurismatico. L'origine e il limite distale dell'aneurisma venivano quindi identificati; l'aneurisma veniva aperto (Fig. 4), evacuato da una notevole quantità di trombo organizzato, e successivamente escluso, occludendo l'anastomosi prossimale con patch di Teflon secondo la tecnica riportata da Baldwin et al.[5]. Il tramite fistoloso veniva occluso mediante sutura diretta.

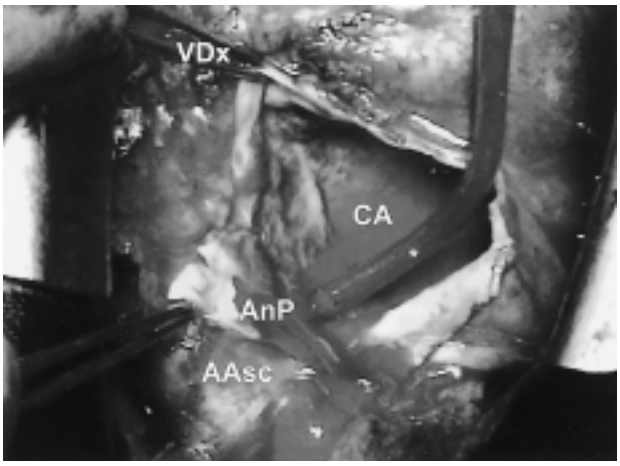

Figura 4. *Reperto intraoperatorio: cavità aneurismatica (CA) isolata ed aperta. AAsc = aorta toracica ascendente; AnP = anastomosi prossimale; VDx = ventricolo destro. * aspiratore chirurgico; punta posta nella CA.*

- Copyright - Il Pensiero Scientifico Editore downloaded by IP 3.15.171.202 Mon, 29 Apr 2024, 10:53:15

Il paziente veniva poi svezzato dalla circolazione extracorporea senza difficoltà; il decorso postoperatorio era soddisfacente, regolare e veniva pertanto dimesso in decima giornata.

Discussione

L'aneurisma di un graft venoso aortocoronarico è una rara, e potenzialmente fatale, complicanza dell'intervento cardiochirurgico di rivascolarizzazione miocardica. Già nel 1968 Dedominico et al.[6] riportavano in un modello canino il caso di dilatazione aneurismatica di graft venoso, ottenuto con vena giugulare interna, a distanza di 5 anni dall'intervento. Il primo caso clinico di aneurisma di graft di vena safena autologa è stato invece descritto da Riahi et al.[7] nel 1975.

La presentazione clinica nei pazienti con aneurisma del graft venoso è varia, annoverando l'infarto miocardico causato da embolizzazione distale dal graft venoso, l'angina pectoris, il dolore toracico atipico e lo scompenso cardiaco congestizio[1,8]. Solamente il 12% dei pazienti è asintomatico. Presentazioni più rare sono rappresentate da sanguinamento, emottisi ed infezioni[1].

Il vaso coronarico sul quale il graft più frequentemente presenta evoluzione aneurismatica è la discendente anteriore[1].

Gli aneurismi sono prevalentemente di origine aterosclerotica, post-traumatici ovvero legati alla modalità di isolamento del graft venoso. Più raramente possono verificarsi in presenza di patologie che minano l'integrità della parete vasale come le trombosi e le vasculiti micotiche[2]. Anche i punti anatomici di naturale debolezza della parete vasale possono costituire *loci minoris resistentiae*: in prossimità dei collaterali, nei quali vi è discontinuità della muscolatura circolare, o in prossimità delle valvole dove lo strato muscolare da circolare diviene longitudinale[9].

Le complicanze riportate includono la rottura dell'aneurisma, l'embolizzazione coronarica con ischemia ed infarto miocardico e, seppur rare, la deiscenza causata da un'infezione batterica e la formazione di tramiti fistolosi con le cavità cardiache. L'atrio destro è la camera cardiaca maggiormente interessata, seguita dal ventricolo destro e dal tronco arterioso polmonare[10].

In considerazione delle fatali complicanze che ne possono conseguire è indicato l'intervento chirurgico. Tali formazioni aneurismatiche devono essere rimosse anche in assenza di stenosi che compromettano il circolo coronarico[11]; la rivascolarizzazione dei rami coronarici serviti dal graft aneurismatico è la regola[1,2]. Sono anche descritti casi di resezione del graft aneurismatico senza rivascolarizzazione della coronaria nativa interessata; tale tecnica è comunque correlata ad un'elevata incidenza di infarto miocardico[12].

Nel nostro caso le modalità di presentazione e la difficoltà di interpretazione delle immagini hanno comportato un iter diagnostico complesso.

In presenza di obiettività clinica sostanzialmente nella norma ed in assenza di segni ischemici elettrocardiografici, si è provveduto all'esecuzione di una radiografia standard del torace, risultata positiva per una massa parailare. La diagnosi differenziale delle masse ilari e parailari con possibili linfomi, timomi, cisti pericardiche, aneurismi e dissezioni dell'aorta ascendente, aneurismi del ventricolo sinistro, tumori tiroidei, cisti broncogene, linfonodi parailari, ha reso indispensabile una successiva indagine tomografica per una migliore valutazione della vascolarizzazione, della localizzazione della massa e delle relazioni con le strutture circostanti.

Nel nostro caso la massa rilevata alla tomografia computerizzata spirale del torace (con e senza mezzo di contrasto) faceva in prima istanza ipotizzare un voluminoso pseudoaneurisma aortico, in virtù della contiguità topografica con l'aorta ascendente e di una analisi densitometrica compatibile con una raccolta ematica.

Dopo una più attenta rivalutazione è stata considerata anche l'ipotesi di un aneurisma del graft venoso aortocoronarico[2], ma le indagini sino ad allora eseguite non erano dirimenti per la diagnosi differenziale.

La letteratura internazionale non è univoca nell'indicare l'iter diagnostico ottimale: la risonanza magnetica, l'ecocardiografia transesofagea e il cateterismo cardiaco sono di volta in volta considerati[13-16]. Alcuni autori sottolineano il ruolo della coronarografia come risolutiva nella diagnosi differenziale di tali masse, mostrando l'estensione della formazione aneurismatica e consentendo anche di pianificare l'eventuale rivascolarizzazione miocardica, contestualmente alla riparazione dell'aneurisma. Anche nel nostro caso l'esame coronarografico si è rivelato indispensabile ed ha chiarito il dubbio diagnostico sollevato dalla tomografia computerizzata spirale.

È difficile identificare il meccanismo patogenetico della dilatazione aneurismatica: potrebbe essere identificato nella competizione di flusso alla discendente posteriore tra il graft venoso impiantato nel secondo intervento ed il già stenotico graft venoso sequenziale sulla discendente posteriore e sul margine ottuso, che si sarebbe quindi chiuso. Successivamente l'aumento delle forze tangenziali all'interno del graft occluso avrebbero determinato la sua progressiva dilatazione aneurismatica[5]; pertanto la nostra esperienza supporta l'opinione univocamente riportata in letteratura riguardo all'opportunità di escludere il graft malfunzionante quando sia necessario impiantare un nuovo bypass a valle del precedente.

Le varie tecniche chirurgiche hanno il comune obiettivo di escludere la dilatazione aneurismatica. A tal fine sono state utilizzate anche colle biologiche, tale impiego è stato però complicato da potenziale embolizzazione con conseguente ischemia a livello dei vasi coronarici nativi[17-21]. Per tale motivo abbiamo scelto la resezione chirurgica della dilatazione senza utilizzo di colle. Tra le tecniche riportate, abbiamo ritenuto essere

- Copyright - Il Pensiero Scientifico Editore downloaded by IP 3.15.171.202 Mon, 29 Apr 2024, 10:53:15

più indicata l'esclusione della cavità aneurismatica mediante occlusione dell'ostio anastomotico con patch di Teflon; tale tecnica ha, secondo noi, il vantaggio di non lasciare alcun moncone venoso residuo in corrispondenza dell'anastomosi prossimale, evitando la sua possibile evoluzione aneurismatica[5]. Nel nostro caso non si è resa necessaria l'applicazione di alcun bypass aortocoronarico sulla discendente posteriore, data la perfetta funzionalità di quello impiantato nel secondo intervento.

In considerazione della rarità degli aneurismi dei graft aortocoronarici è difficile raccomandare un algoritmo decisionale per la diagnosi di aneurismi asintomatici.

In base a questa nostra esperienza si può suggerire: 1) un elevato indice di sospetto clinico e il completamento dell'iter diagnostico con tomografia computerizzata spirale ed esame coronarografico, nei rilievi radiologici anche occasionali di masse toraciche ilari e parailari in pazienti con pregressi interventi chirurgici di bypass aortocoronarico; 2) in caso di reintervento chirurgico di rivascolarizzazione miocardica per stenosi del graft, questo deve essere escluso per evitarne la successiva evoluzione aneurismatica, contestualmente ad un nuovo graft a valle del precedente; 3) qualora sia posta diagnosi di aneurisma del graft venoso aortocoronarico, il paziente deve essere sottoposto ad un pronto intervento chirurgico di esclusione dell'aneurisma.

Riassunto

La dilatazione aneurismatica di un graft venoso aortocoronarico è una complicanza rara e potenzialmente fatale dell'intervento chirurgico di rivascolarizzazione miocardica. Si riporta il caso di un uomo, già sottoposto a duplice intervento di bypass aortocoronarico, giunto alla nostra osservazione per episodio ipotensivo accompagnato da dispnea. La radiografia del torace evidenziava una massa parailare destra, sospetta per pseudoaneurisma aortico alla successiva tomografia computerizzata spirale. Solo l'esame coronarografico risultava dirimente per la diagnosi differenziale, evidenziando un aneurisma gigante di un graft venoso, determinante compressione e fistolizzazione nell'atrio destro. Sono pertanto discussi l'iter diagnostico e il conseguente trattamento chirurgico.

Parole chiave: Angiografia coronarica; Bypass aortocoronarico; Complicanze; Tomografia computerizzata.

Bibliografia

1. Kalimi R, Palazzo RS, Graver LM. Giant aneurysm of saphenous vein graft to coronary artery compressing the right atrium. Ann Thorac Surg 1999; 68: 1433-7.
2. Abrishamchiam AR, Gowdamarajan A, Michler RE. Saphenous vein graft aneurysm: potential for mistaken identity. J Card Surg 2002; 17: 295-7.
3. Navia D, Vaccarino G, Vrancic M, Piccinini F, Iparraguirre E. Surgical treatment of an asymptomatic large coronary saphenous vein graft aneurysm. J Thorac Cardiovasc Surg 1999; 118: 1122-3.
4. Lopez-Velarde P, Hallman GL, Treistman B. Aneurysm of an aortocoronary saphenous vein bypass graft presenting as an anterior mediastinal mass. Ann Thorac Surg 1988; 46: 349-50.
5. Baldwin RT, Klima T, Frazier OH, Lonquist J, Radovancevic B. True aneurysm of the saphenous vein graft stump associated with CABG in a cardiac transplant patient. Ann Thorac Surg 1992; 54: 978-9.
6. Dedominico M, Sahem AA, Berget, Wood SJ, Sauvage LR. Experimental coronary artery surgery. Long-term follow-up, bypass venous autografts, longitudinal arteriotomies, and end-to-end anastomosis. J Thorac Cardiovasc Surg 1968; 56: 617-23.
7. Riahi M, Vasu CM, Tomatis LA, Schlosser RJ, Zimmerman G. Aneurysms of saphenous vein bypass graft to the coronary artery. J Thorac Cardiovasc Surg 1975; 70: 358-9.
8. Taliercio CP, Smith HC, Pluth JR, Gibbons RJ. Coronary artery venous bypass graft aneurysm with symptomatic coronary artery emboli. J Am Coll Cardiol 1986; 7: 435-71.
9. Benchimol A, Harris CL, Desser KB, Fleming H. Aneurysms of an aortocoronary artery saphenous vein bypass graft. A case report. Vasc Surg 1975; 9: 261-4.
10. Dabboussi M, Saade YA, Ponchet A, Baehrel B. Fistula between a saphenous vein graft aneurysms and the pulmonary artery trunk. Ann Thorac Surg 2001; 71: 1356-8.
11. Kallis P, Keogh BE, Davies MJ. Pseudoaneurysm of saphenous vein graft secondary to late venous rupture: case report and literature review. Br Heart J 1993; 70: 189-92.
12. Nielsen JF, Stentoft J, Ausholt NA. Hemoptysis caused by aneurysm of saphenous bypass graft to a coronary artery. Scand J Thorac Cardiovasc Surg 1988; 22: 189-91.
13. Ferreira AC, de Marchena E, Awaad MI, Schob A, Kessler KM. Saphenous vein graft aneurysm presenting as a large mediastinal mass compressing the right atrium. Am J Cardiol 1997; 79: 706-7.
14. Wyatt DA, Gay SB, Gimple LW, Spotnitz WD. Successful preoperative diagnosis and treatment of a saphenous vein coronary artery bypass graft aneurysm. Chest 1993; 104: 283-4.
15. Sherry CS, Harms SE. MR imaging of pseudoaneurysm in aortocoronary bypass grafting. J Comput Assist Tomogr 1989; 13: 426-9.
16. Khabeishvili G, Shaburishvili T, Wann S, Sampson C, Manley JC. Saphenous vein graft pseudoaneurysm: diagnosis by transesophageal echocardiography and magnetic resonance imaging. J Am Soc Echocardiogr 1995; 8: 338-40.
17. Dimitri WR, Reid AW, Dunn FG. Leaking false aneurysm of right coronary saphenous vein graft: successful treatment by percutaneous coil embolization. Br Heart J 1992; 68: 619-20.
18. Chan R, Common AA. Aneurysm of aortocoronary bypass graft presenting as a mediastinal mass: case report. Can Assoc Radiol J 1988; 49: 181-4.
19. Breton H, Pavin D, Langanay T, et al. Aneurysm and pseudoaneurysm of saphenous vein coronary artery bypass grafts. Heart 1998; 79: 505-8.
20. Shapeero LG, Guthaner DF, Swerdlow CD, Wexler L. Rupture of a coronary graft aneurysm: CT evaluation and coil occlusion therapy. AJR Am J Roentgenol 1983; 141: 1060-2.
21. Kim D, Guthaner DF, Wexler L. Transcatheter embolization of a leak pseudoaneurysm of saphenous vein aortocoronary bypass graft. Cathet Cardiovasc Diagn 1983; 9: 591-4.